

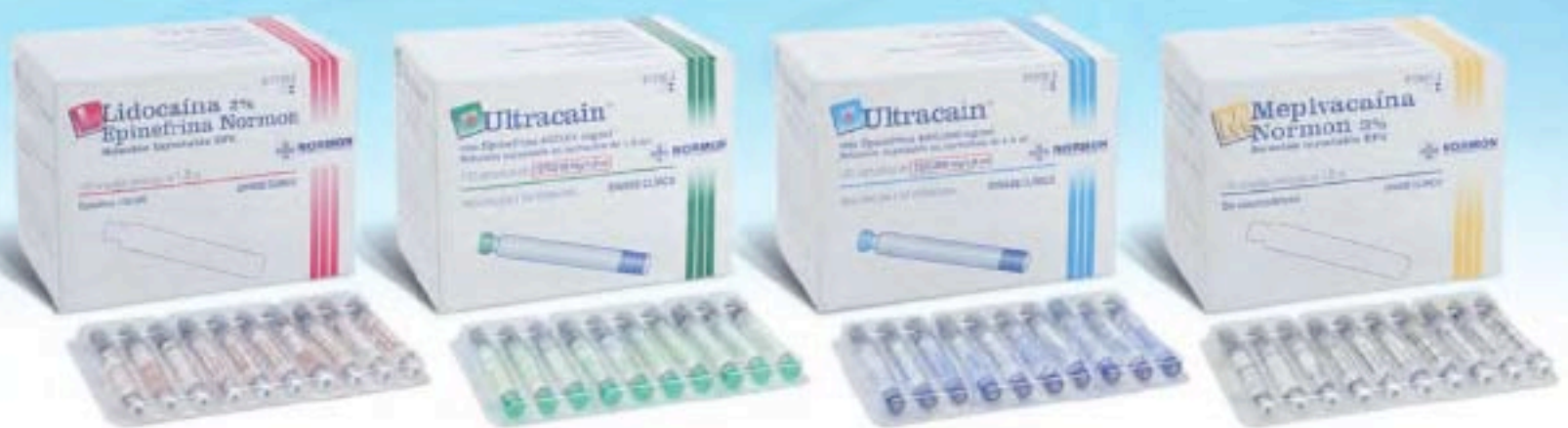MaXILLARIS ESPAÑA

Ciencia y actualidad del sector dental - www.maxillaris.com - año XVI - nº 166 - junio 2013

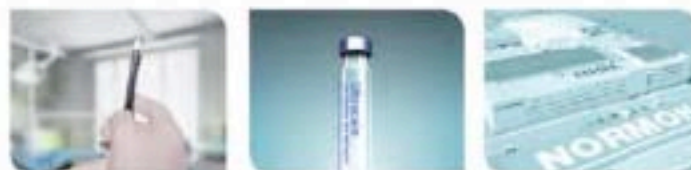Publicidad

LÍDER EN ANESTESIA

ULTRACAIN • LIDOCAÍNA NORMON EFG • MEPIVACAÍNA NORMON EFG



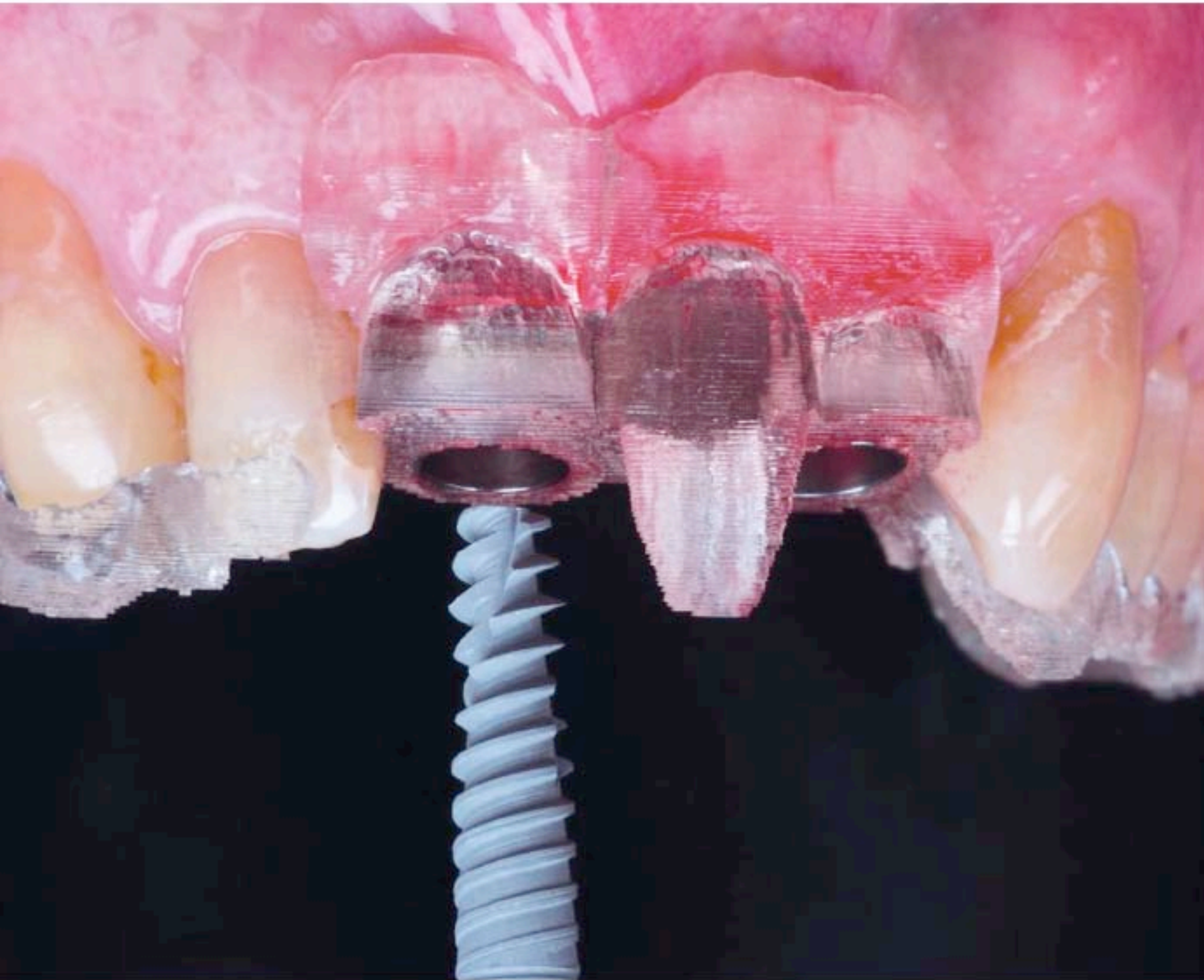www.normon.es



NORMON
DENTAL

Especial
IMPLANTES

Rehabilitación de la sonrisa utilizando un tratamiento estético ultraconservador: una visión multidisciplinar



Ciencia y práctica

AUTORES:

Dr. Antonio Jesús Saiz-Pardo Pinos

Odontólogo, doctor "cum laude" en Odontología
y máster en Cirugía Bucal e Implantología en la Universidad de Granada.
Diploma en Esthetic Dentistry y en Dirección Odontológica y Gestión Clínica.
Miembro de (I)I, SECIB (miembro numerario), SEPES y SEPA.

Jaén.

Dr. Alejandro Otero Ávila

Odontólogo. Doctor en Odontología.
Máster en Cirugía Bucal e Implantología
en la Universidad de Granada.

Granada.

Dr. Francisco Javier Herrera Briones

Odontólogo. Doctor en Odontología.
Máster en Cirugía Bucal e Implantología en la Universidad de Granada.

Málaga.

Javier Pérez López y Beatriz Veiga López

Laboratorio Oral Design.

Lugo.



Dr. Antonio Jesús Saiz-Pardo Pinos

Introducción

Para los pacientes odontológicos, la estética ha adquirido una importancia creciente. Sus expectativas en este ámbito son una cuestión a tener muy en cuenta de cara a la planificación del tratamiento, sobre todo en aquellos casos donde hay un déficit de volumen del tejido gingival y del hueso de soporte en la localización del implante. Su influencia es esencial, dado que determina la simetría y la armonía

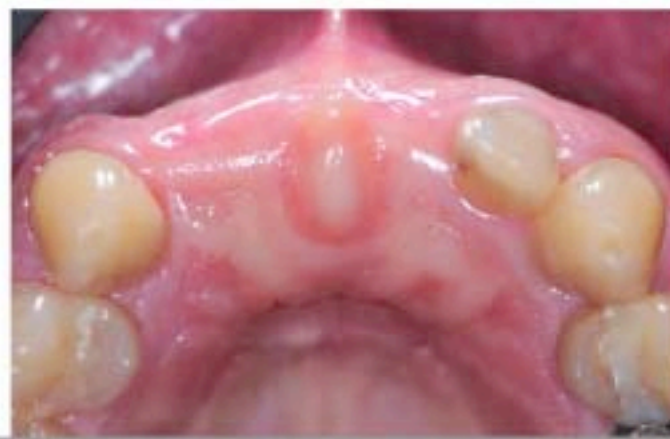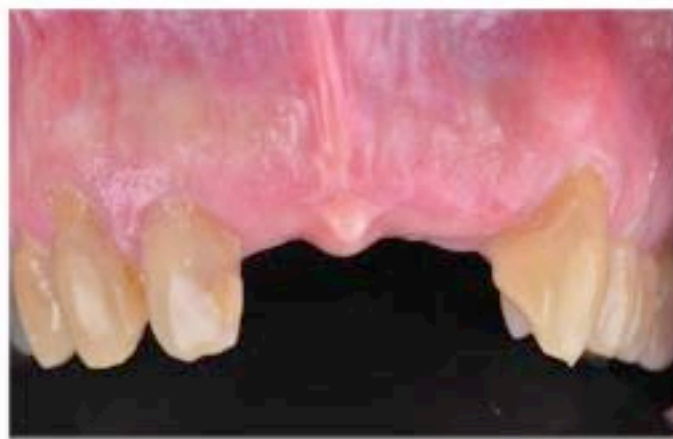estéticas con los dientes y los tejidos blandos adyacentes. Cuando varios dientes contiguos se han perdido o van a extraerse, la anchura y/o la altura óseas se ven comprometidas con frecuencia, por lo que, aunque lo idóneo sería realizar procedimientos de regeneración tisular guiada (RTG), la realidad es que los pacientes no siempre acceden a someterse a este tipo de tratamientos. Por ello, en espacios

edéntulos amplios, en los que hay que sustituir varios dientes ausentes, puede ser muy difícil lograr unas papilas "naturales" entre los dientes protésicos¹ y es probable que sea necesario sustituir el tejido blando con encía artificial.

Caso clínico

Presentamos el caso de un varón de 47 años que había perdido los dientes anterosuperiores 11, 21 y 22 hacía muchos años, como consecuencia de un traumatismo. Durante ese tiempo, llevó una prótesis removible y estaba interesado en una restauración fija de las piezas ausentes. La exploración

clínica reveló un buen estado de salud bucal y la presencia de un reborde alveolar con buena altura y una reabsorción horizontal mínima (figs. 1 y 2). El paciente presentaba una línea de la sonrisa baja, lo que es favorable para el éxito estético del tratamiento. En la radiografía panorámica se comprobó la buena altura ósea en el maxilar anterior (fig. 3). Las tomografías de haz cónico (TAC) confirmaron que, aunque se había producido una reabsorción horizontal del reborde, la dimensión vestibulo-palatina residual era suficiente para poder colocar dos implantes (fig. 4). En cambio, nos encontramos con muy poco espacio protésico mesio-distal, tan sólo 16,7 mm (fig. 5) para las tres piezas dentales



Figs. 1 y 2. Vistas preoperatorias del caso. El paciente era portador de una prótesis removible desde hacía diez años y era patente la reabsorción horizontal acontecida en el tramo edéntulo.

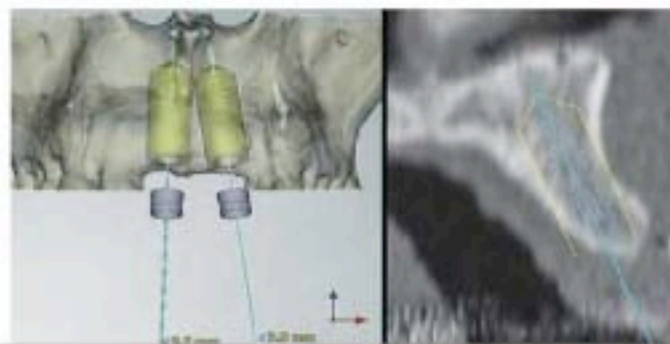
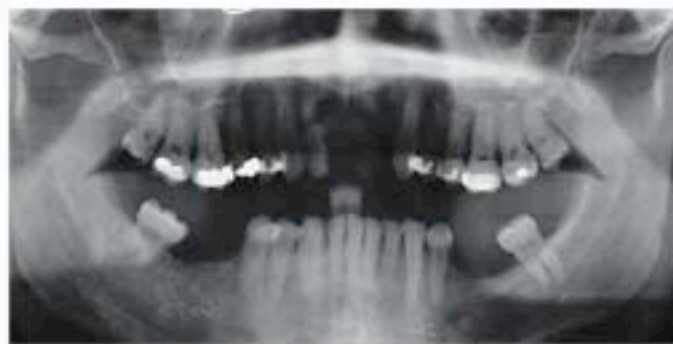

Fig. 3. Radiografía panorámica que muestra la ausencia de los tres dientes anterosuperiores y una dimensión vertical amplia del hueso.

Fig. 4. Imagen de la TAC de haz cónico del software NobelClinician®, que muestra la dimensión horizontal reducida del hueso en el maxilar superior.

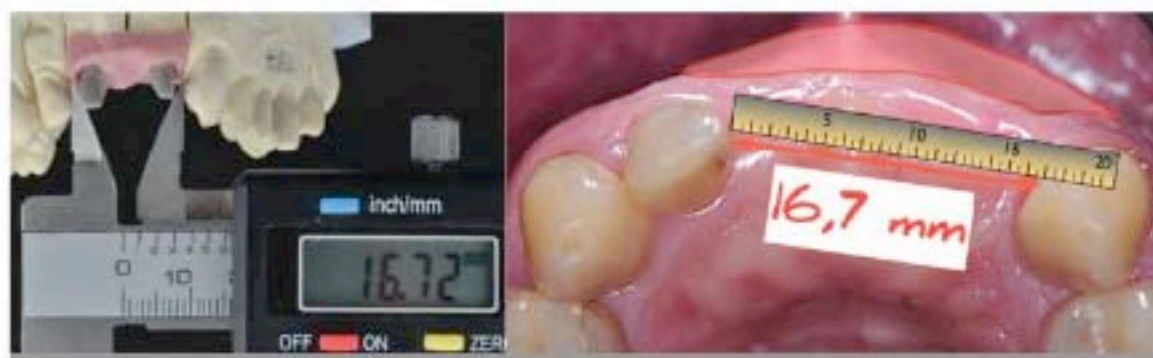
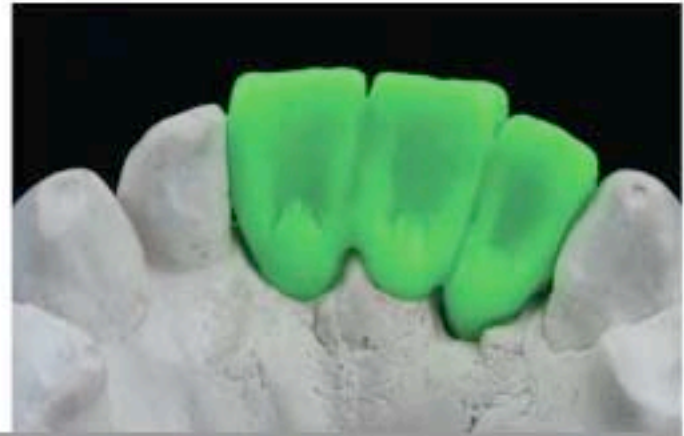
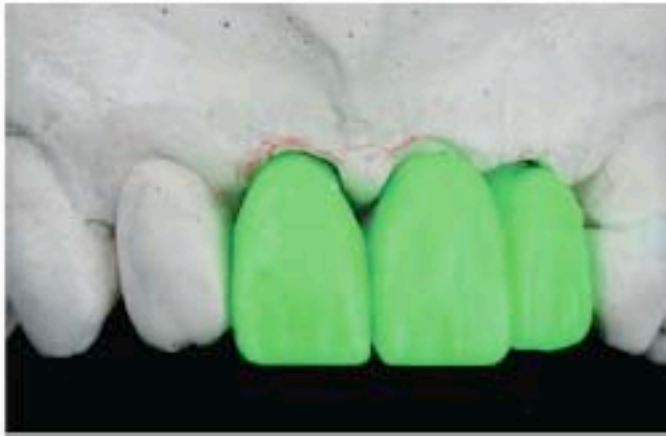

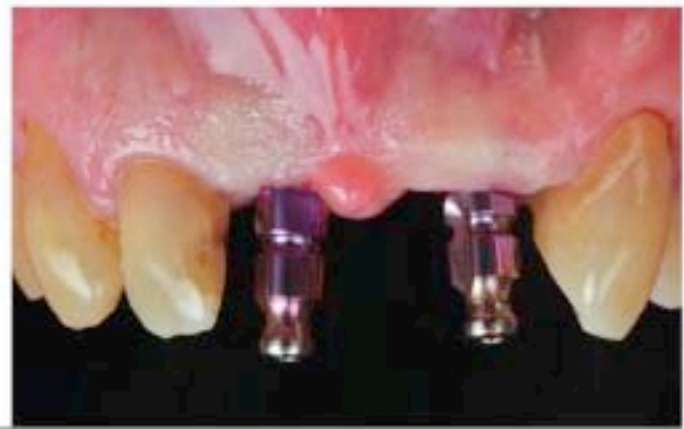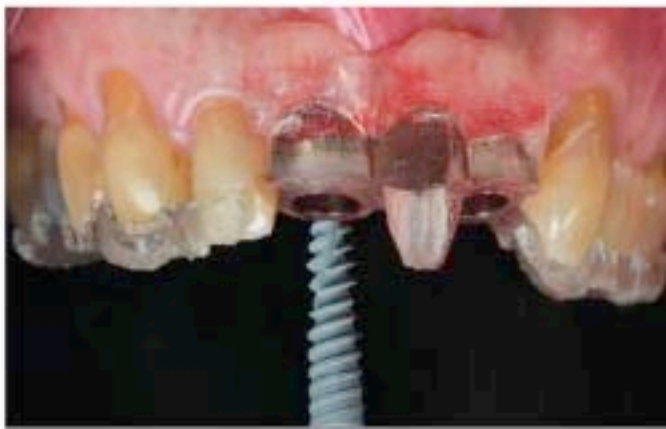Fig. 5. El mayor problema al que nos enfrentamos fue el de restaurar las tres piezas ausentes (dos incisivos centrales y un lateral) en un espacio mínimo (16,7 mm de mesial del incisivo lateral al canino).

(dos incisivos centrales y un lateral), cuando sabemos que la anchura de un incisivo central es de 8 mm^2 . El paciente tenía mucho miedo y era reacio a realizarse cualquier tipo de intervención de RTG para recuperar la pérdida ósea que se había producido tras la extracción de las piezas dentarias. Después de un primer encerado (figs. 6 y 7), se efectuó una férula radiológica, que posteriormente dio lugar a la

férula quirúrgica, gracias a la cual pudimos llevar a cabo la colocación de dos implantes NobelActive® NP, de $3,5 \times 15\text{ mm}$, mediante una cirugía mínimamente invasiva y protésicamente guiada, debido a la fobia que le daba al paciente el acto quirúrgico (figs. 8 y 9). Una vez colocados los implantes, llevamos a cabo la toma de impresión en el mismo acto quirúrgico, para preparar los pilares de zirconia definitivos



Figs. 6 y 7. Primer encerado diagnóstico que se le hizo al paciente para la realización de la férula radiológica.



Figs. 8 y 9. Imagen de la férula quirúrgica, gracias a la cual pudimos llevar a cabo la colocación de dos implantes de $3,5 \times 15\text{ mm}$, mediante una cirugía mínimamente invasiva y protésicamente guiada.




Fig. 10. Vaciado en escayola de la posición de los implantes, para la preparación de los pilares de zirconia definitivos.

mientras los implantes se osteointegraban (fig. 10). Se diseñaron los dos pilares personalizados Esthetic Procera® Cad-Cam (fig. 11). Tras la prueba del primer encerado, se decidió cambiar y mejorar las proporciones de los dientes. Se hizo un segundo encerado, en el que se vestibularizaron los incisivos centrales para darles mayor dominancia y se lingualizó el incisivo lateral, para que así los dientes tuvieran

unas proporciones acordes al canon estético (fig. 12). El modelo maestro con máscara gingival periimplantaria removible (gi-Mask®, Cólitene/Whaledent) aportó al protésico la información necesaria para crear el contorno anatómico idóneo, respetando el sostén de los tejidos blandos y creando unas "pseudopapilas" en la zona periimplantaria (fig. 13), aún sin haber realizado ningún tipo de injerto gingival. Sobre

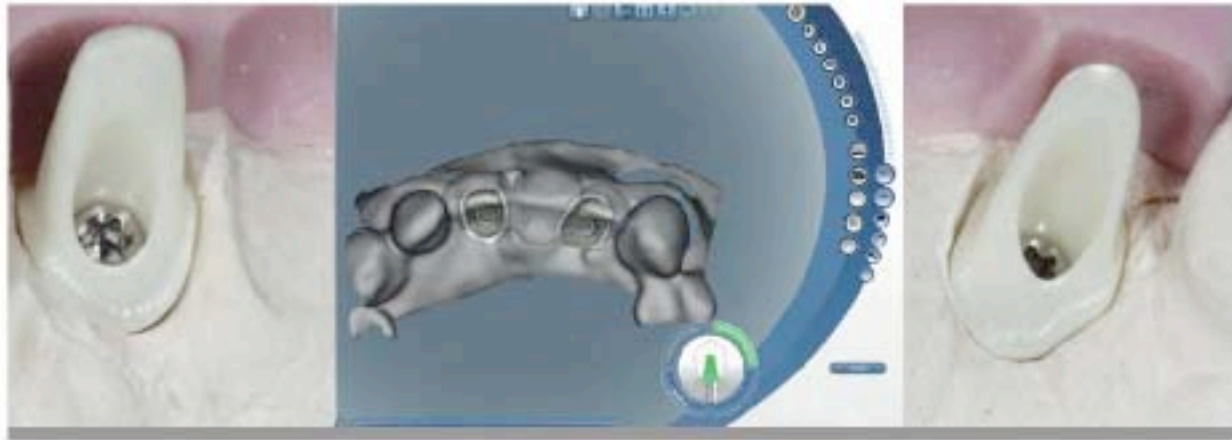


Fig. 11. En base al encerado diagnóstico se fabricaron dos pilares Cad-Cam de zirconio personalizados.

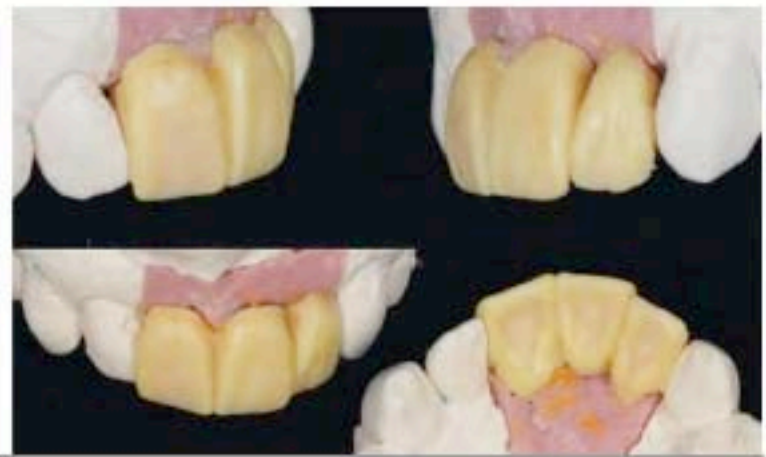
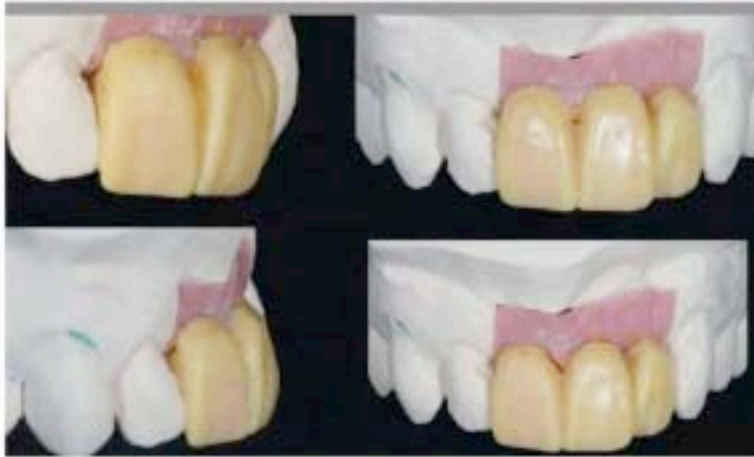
Fig. 12. Segundo encerado diagnóstico en el que se vestibularizaron los incisivos centrales, para darles mayor dominancia, y se lingualizó el incisivo lateral, para mejorar la estética.

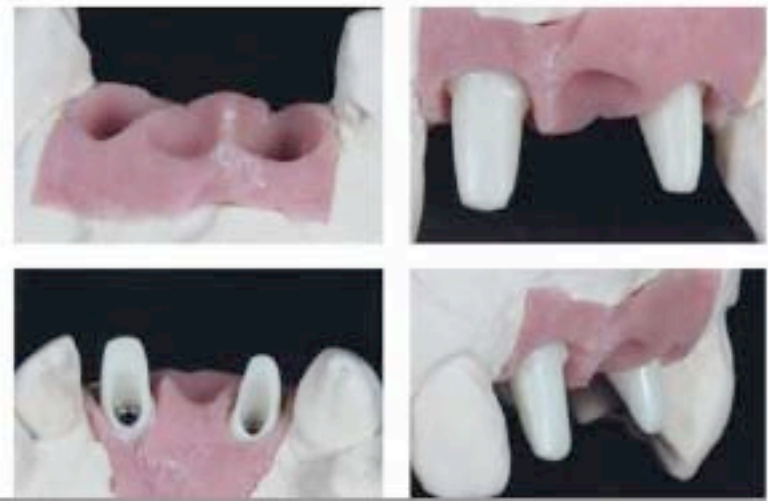
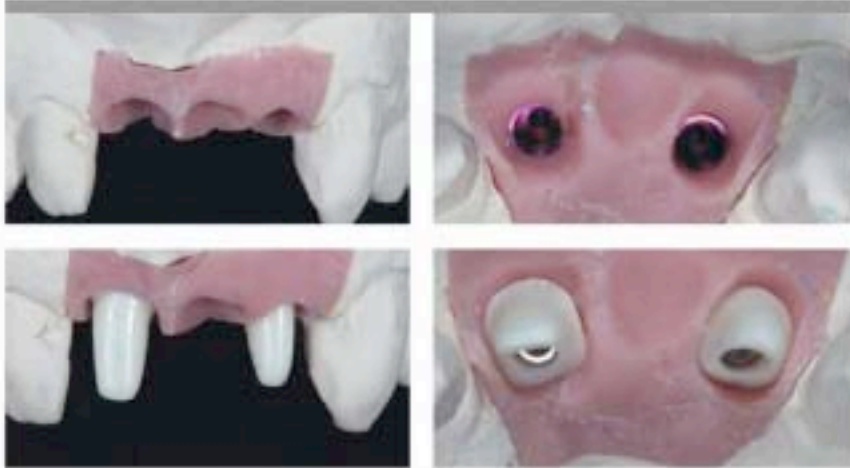
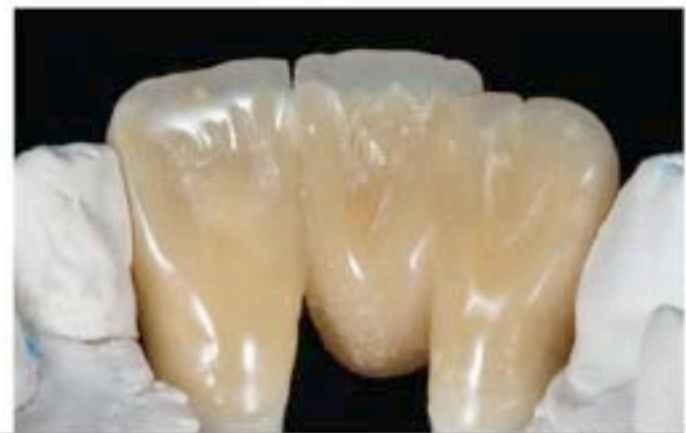
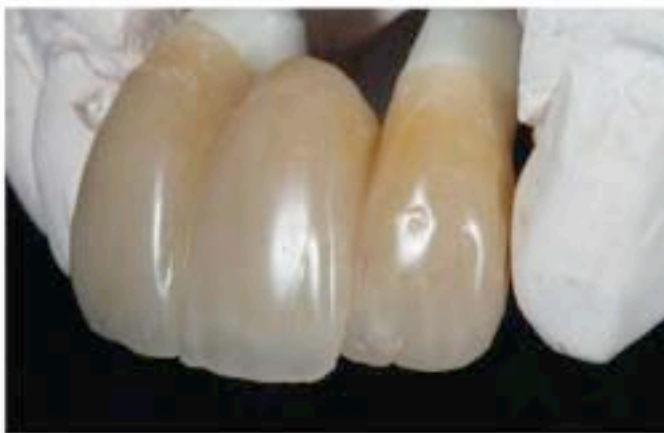
Fig. 13. Una vez fabricados los pilares Cad-Cam definitivos, creamos el perfil de emergencia óptimo para el acondicionamiento del tejido blando.

este modelo se construyeron unos provisionales de resina acrílica (New Outline®, Anaxdent), estratificados para la remodelación del tejido blando (figs. 14 y 15). Para ello, se estratificaron capas de dentina, translúcidas, intensivas e incisales para un mejor mimetismo a los dientes adyacentes (fig. 16). Para evitar quitar los pilares de zirconio una vez

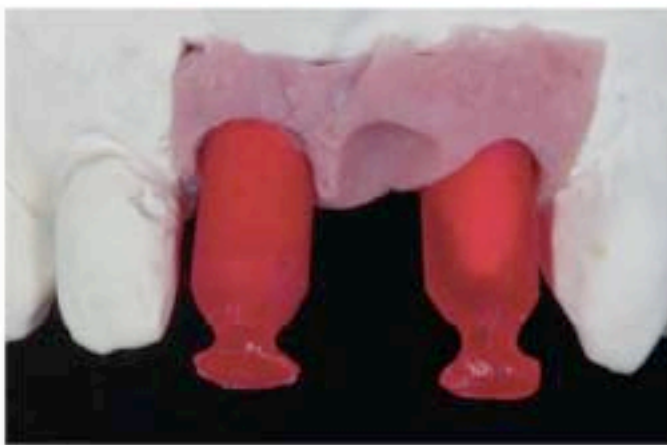
atornillados (concepto "one abutment-one time"), se confeccionaron unas cofias de resina (GS Pattern Resin LS®, GC Corporation, Tokio, Japón) personalizadas a los pilares definitivos, para tomar con ellas una impresión de silicona de arrastre, una vez que el acondicionamiento del tejido blando fuera el idóneo (figs. 17 y 18).



Figs. 14 y 15. Aspecto final del puente provisional sobre los implantes. Obsérvese la textura y el color natural de los mismos.

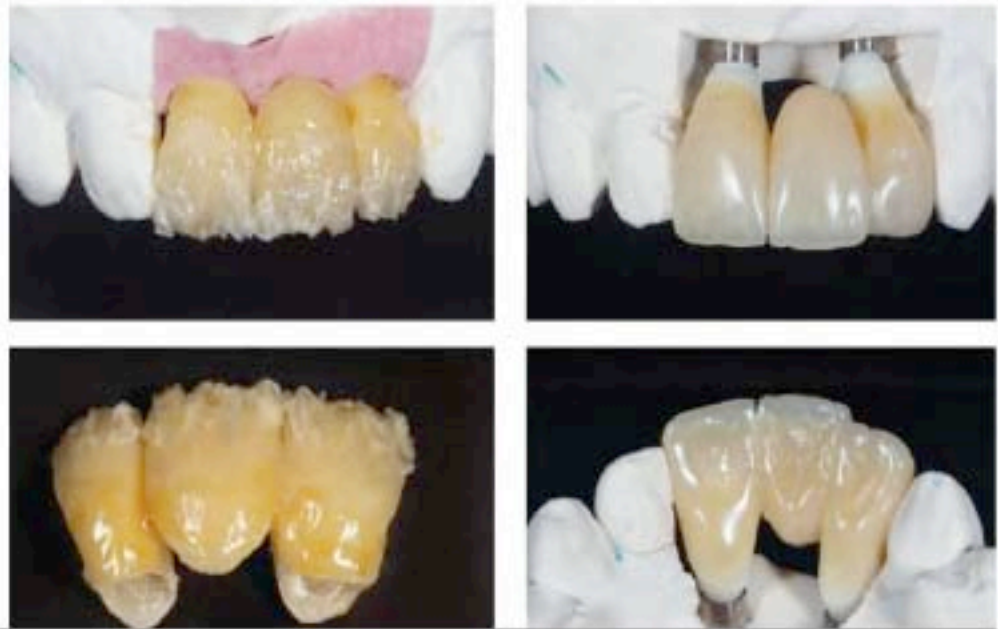
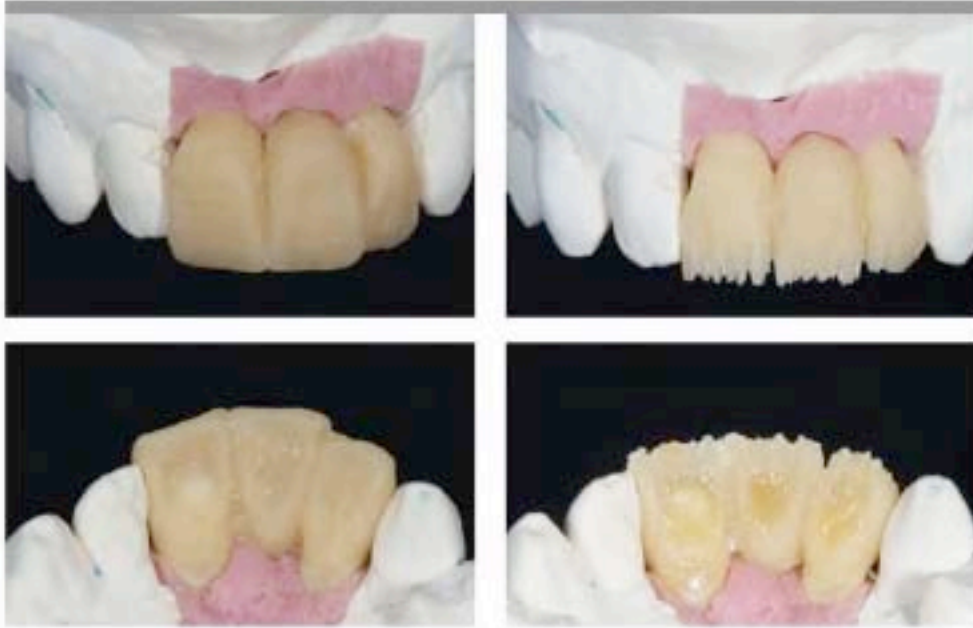
Fig. 16. Los provisionales se fabricaron imitando con resina acrílica (New Outline™) la estratificación cerámica, dando masas de dentina e incisales para realzar los efectos ópticos de las coronas sobre implantes.



Figs. 17 y 18. Cofias de resina (Pattern Resin™) personalizadas a los pilares definitivos, para tomar con ellas una impresión de silicona de arrastre, una vez que el acondicionamiento del tejido blando fuera el idóneo.

Tras tres meses de cicatrización de los implantes, los pilares Cad-Cam de zirconia fueron colocados y apretados con un torque de 35 Ncm, las troneras de los tornillos fueron rellenas con teflón y obturadas con un material provisional fotopolimerizable (Fermit[®], Ivoclar) y se incorporaron los provisionales de resina acrílica (fig. 19). Tras la colocación,

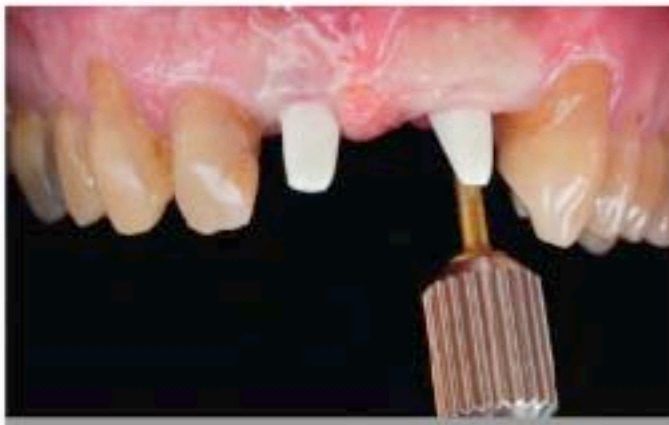

Fig. 19. Colocación de los pilares Cad-Cam de zirconia, preparados a un torque de 35 Ncm.

tomamos una serie fotográfica de la línea de la sonrisa y se evidenció la necesidad de hacer una carilla cerámica al 12, tanto para mejorar el color del mismo como para aumentar el volumen y poder crear armonía con la restauración implantosoportada adyacente (fig. 20). Tras dos meses de cicatrización y maduración de los tejidos blandos con los pilares de zirconia y las coronas provisionales de resina, se llevó a cabo el tallado del incisivo lateral superior derecho (fig. 21) y la impresión definitiva de silicona con las cofias de resina personalizadas a los pilares de zirconio (fig. 22). Se usó una técnica de doble hilo (fig. 23) para la impresión con polivinil siloxano (Virtual[®], Ivoclar Vivadent, Schaan, Liechtenstein). Esta nueva impresión se envió al laboratorio para la confección de un puente de tres piezas sobre los dos pilares de zirconia y una carilla feldespática sobre el incisivo lateral derecho. La diferente selección de materiales para las distintas localizaciones se realizó considerando las propiedades de los mismos. La zirconia se eligió para los pilares, debido a que la respuesta del tejido a la zirconia y la estética son favorables y están bien documentadas¹⁻⁷. La carilla feldespática se seleccionó por las inmejorables propiedades ópticas y estéticas que nos brinda este material una vez adherido al diente natural.

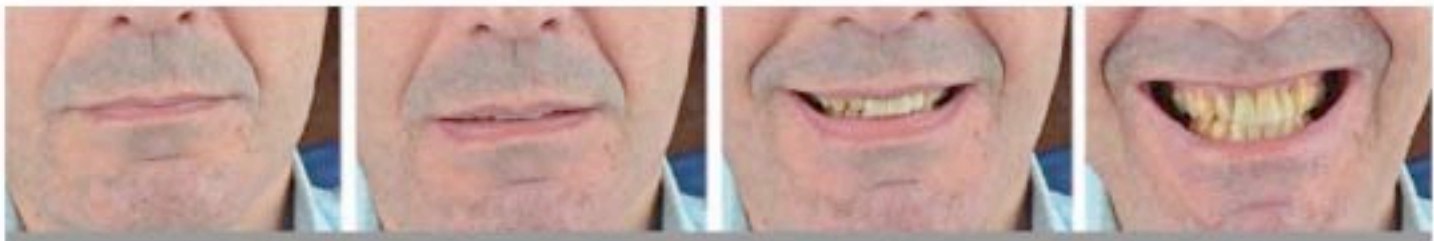

Fig. 20. Serie fotográfica de la línea de la sonrisa, en la que se evidenció la necesidad de hacer una carilla cerámica al 12.

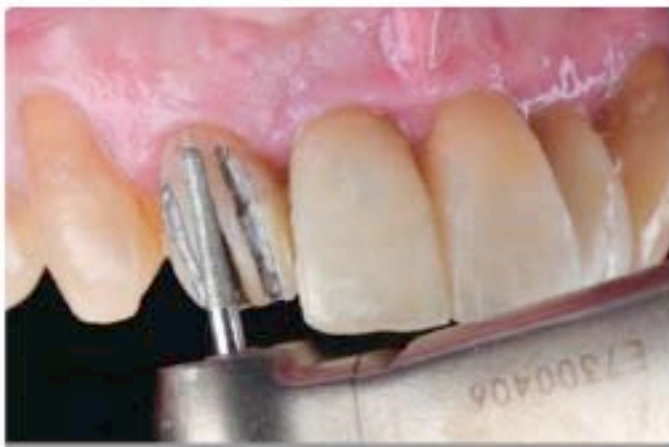

Fig. 21. Tallado del incisivo lateral derecho.

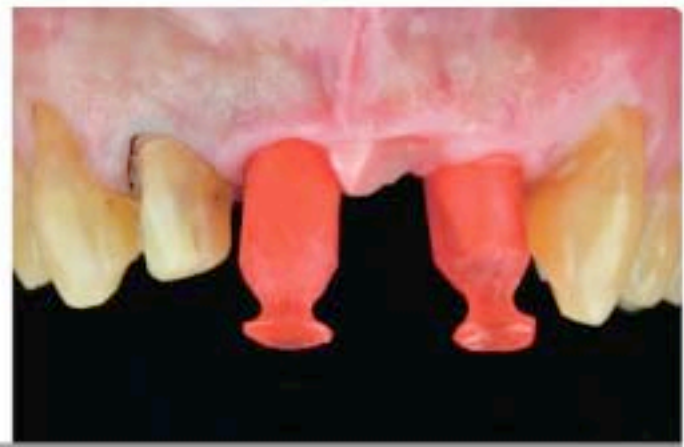

Fig. 22. Vista anterior de las cofias de resina personalizadas e hilo de retracción en el 12 antes de tomar la impresión.

El uso de un dique de goma individual (fig. 24) facilita enormemente y garantiza la fase clínica del procedimiento de cementado adhesivo de la carilla feldespática del 12 (fig. 25). Se adhirió con un cemento de resina (Variolink Veneer[®], Ivoclar Vivadent) de acuerdo al protocolo de Magne y Belser⁴. El procedimiento de cementado adhesivo sigue un protocolo estandarizado compuesto por tres pasos: a) preparación de la carilla: grabado ácido, silanización y adhesivo; b) preparación del diente: chorreado, grabado ácido y adhesivo, y c) cementado: gracias a la colocación del dique de goma individual, el material sobrante se retira de forma sencilla y no existe riesgo alguno de flujo hacia los dientes adyacentes (fig. 26). Se obtuvo una excelente interfase entre la restauración cerámica y los tejidos blandos, como puede apreciarse en la figura 27. Una vez cementada la carilla, se cementó el puente de zirconia (fig. 28) con un cemento dual autograbante (Relix[®] Unicem, 3M Espe, Minnesota, EEUU). Tras dos semanas, el paciente fue revisado para hacer las fotografías finales y se tomaron impresiones para la fabricación de una férula rígida

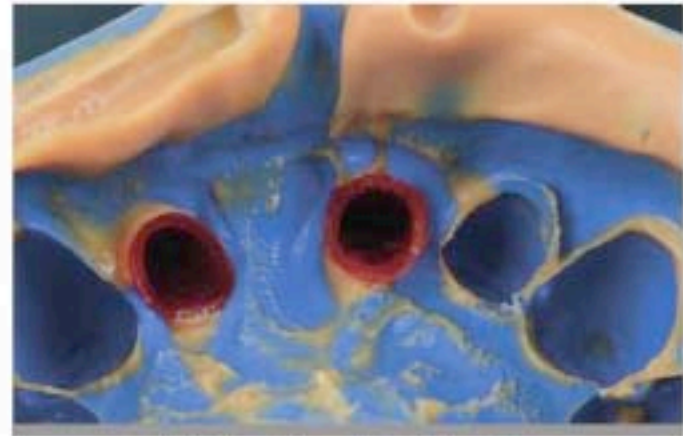


Fig. 23. Detalle de la impresión definitiva de silicona.

nocturna para proteger las restauraciones. Gracias a la cirugía guiada y al tratamiento restaurador con carillas, pudimos satisfacer las expectativas del paciente (fig. 29).

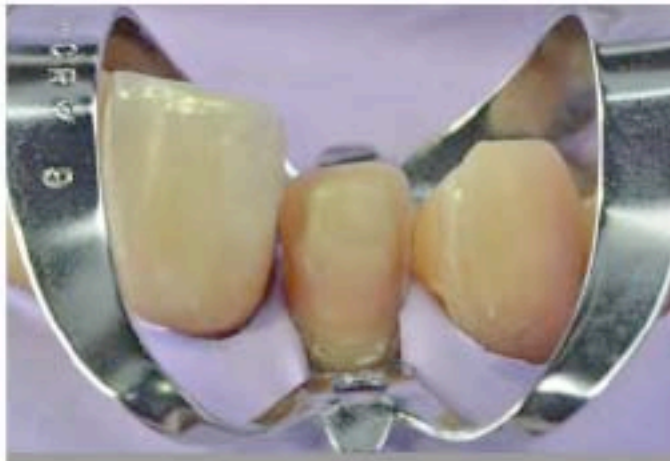

Fig. 24. Utilización de aislamiento absoluto para el cementado de la carilla feldespática.

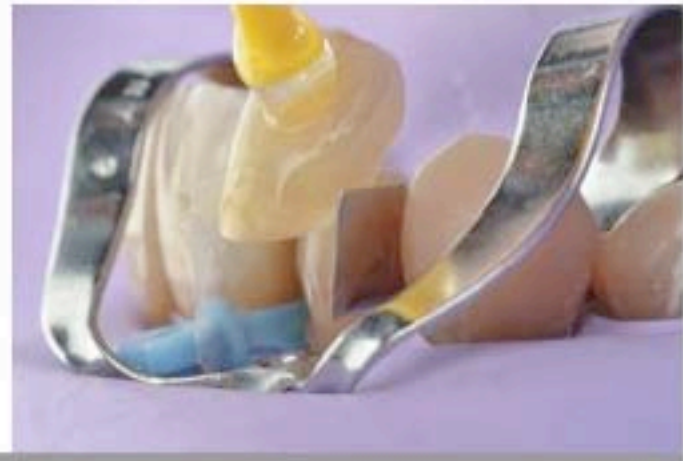

Fig. 25. Vista lateral del cementado adhesivo de la carilla.



Fig. 26. Secuencia del protocolo seguido para la preparación de la carilla de cerámica al 12.

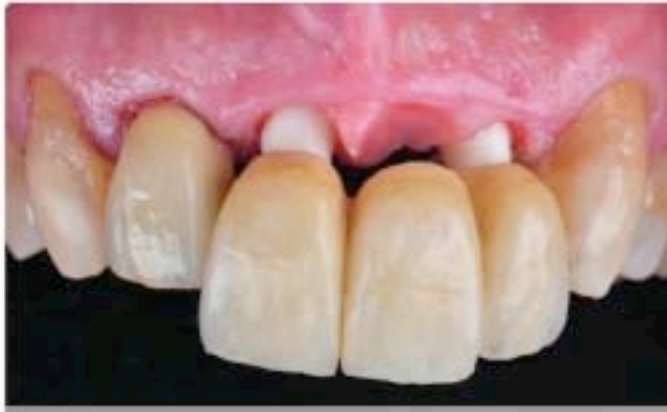

Fig. 27. Close-up de la interfase obtenida entre la restauración cerámica y los tejidos blandos.

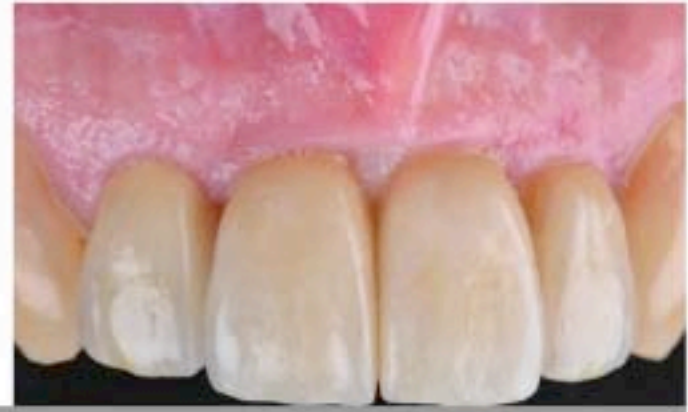

Fig. 28. Cementado del puente de zirconia una vez cementada la carilla. Resultado estético obtenido tras el tratamiento conservador realizado.

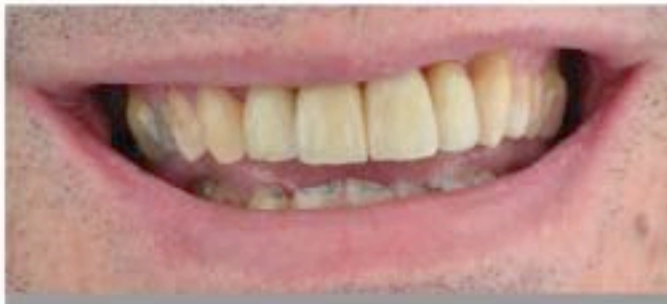

Fig. 29. Gracias a la cirugía guiada y al tratamiento restaurador con carillas, pudimos superar las expectativas del paciente.

Agradecimientos

A José María Valenzuela por el primer encerado, a Pedro Perales por los pilares Cad-Cam de zirconia y al laboratorio Oral Design, de Javier Pérez y Beatriz Veiga, por los provisionales y todas las restauraciones cerámicas.

Los autores declaran no tener ningún interés financiero sobre ninguno de los productos citados.

Conclusión

Debido a la continua evolución del mercado odontológico actual, podemos brindar a nuestros pacientes soluciones conservadoras y mínimamente invasivas, gracias a las cuales somos capaces de superar las expectativas estéticas y hacer tratamientos que son predecibles y de calidad contrastada. Para llevar a cabo este tipo de tratamientos, todo debe estar planeado en conjunto por los miembros del equipo, y todas las fases del tratamiento deben ser completadas de un modo satisfactorio. Si un primer encerado no es el idóneo, se debe hacer otro hasta que el paciente nos dé su aprobación y el resultado final sea el esperado, tanto por el paciente como por el equipo. La descripción de este caso clínico tiene como objetivo mostrar cómo se puede obtener una rehabilitación estética, funcional y personalizada respetando los deseos del paciente de no hacer regeneración tisular. ■

Bibliografía

1. Belser U, Buser D, Higginbottom F. Consensus statements and recommended clinical procedures regarding esthetics in implant dentistry. *Int J Oral Maxillofac Implants*. 2004; 19 Suppl: 73-4.
2. Owens GE, Goodacre CJ, Loh PL et al. A multicenter international study of facial appearance. Part 2: A comparison of intraracial parameters. *Int J Prosthodont*. 2002; 15: 283-8.
3. Björndal AM, Henderson WG, Skidmore AE, Kallner FH. Anatomic measurements of human teeth extracted from males between the ages of 17 and 21 years. *Oral Surg Oral Med Oral Pathol*. 1974; 38(5): 791-803.
4. Mavroskoufis F, Pittchie GM. The face-form as a guide for the selection of maxillary central incisors. *L Prosthodont*. 1980; 43: 501-5.
5. Vailati F, Belser U. Replacing four missing maxillary incisors with regular or narrow-neck implants: analysis of treatment options. *Eur J Esthet Dent*. 2007; 2: 42-57.
6. Kohal RJ, Weng D, Bächle M, Strub JR. Loaded custom-made zirconia and titanium implants show similar osseointegration: an animal experiment. *J Periodontol*. 2004; 75: 1262-1268.
7. Jung RE, Sailer I, Hammerle CH, Attin T, Schmidlin P. *in vitro* color changes of soft tissues caused by restorative materials. *Int J Periodontics Restorative Dent*. 2007; 27: 251-257.
8. Magne P, Belser U. Bonded porcelain restorations in the anterior dentition: a biomimetic approach. *Quintessence* 2002.